

Paciente
8386F59 ... 1E98165

Identificação do paciente Nome do estudo
e3d420d ... ff6123b -

Data do estudo
21/02/2019

Idade
49

Sexo
F

RELATÓRIO DE ANÁLISE AUTOMATIZADA POR INTELIGÊNCIA ARTIFICIAL

A mamografia foi analisada nas projeções cranio-caudal e médio-lateral oblíqua de as mama esquerda e direita usando um algoritmo de inteligência artificial.

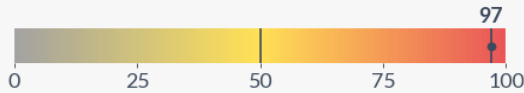
CLASSIFICAÇÃO DO ESTUDO

- Rótulo rosa
- Rótulo amarelo

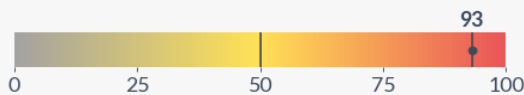
SCORE DE IA

Esta pontuação reflete o cálculo da IA em relação à presença real de achados benignos/malignos. Quanto maior o valor, maior a probabilidade da presença de um achado real.

Score rosa



Score amarelo



ESCLARECIMENTO PARA O DOENTE

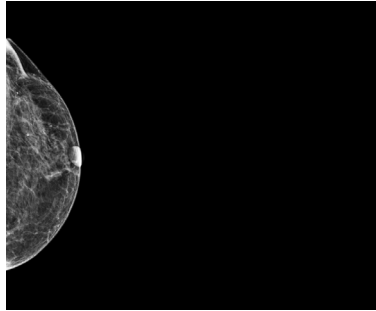
Este relatório é somente para uso de profissionais médicos, não constitui um diagnóstico médico ou opinião profissional, nem necessariamente concordará com o diagnóstico, opinião ou curso de ação tomado por seu médico. Siga sempre todos os conselhos médicos.

REFERENCIAS

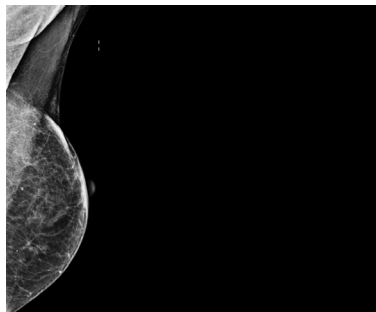
- Rótulo Verde: nenhum resultado relevante.
- Rótulo Amarelo: provavelmente um achado benigno.
- Rótulo Rosa: Os resultados desta mamografia devem ser analisados pelo especialista a seu critério. No treinamento do sistema, estes casos exigiram um estudo histológico dentro de 120 dias.

Mamografia

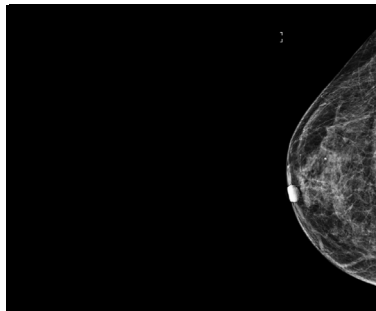
Esquerda - CC



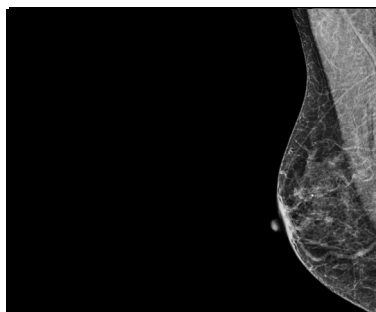
Esquerda - MLO



Direita - CC

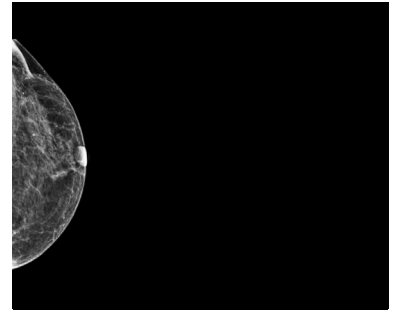


Direita - MLO

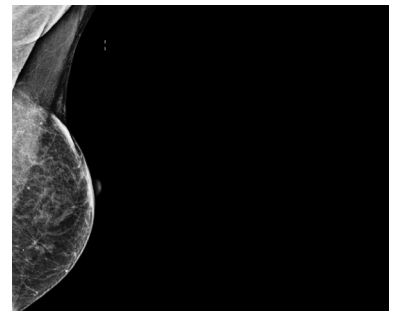


Áreas de interesse

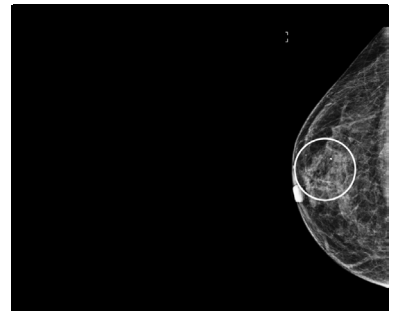
Esquerda - CC



Esquerda - MLO



Direita - CC



Direita - MLO

